

Эндоскопия - кейс 1

Materials for the selected specialty

Тип: Кейсы | Образование: Высшее образование | Специализация: Эндоскопия | Записей: 1 | Кейс: 1 |
Вопросов: 12

Эндоскопия - кейс 1

Образование: Высшее образование | Специализация: Эндоскопия

1. УСЛОВИЕ СИТУАЦИОННОЙ ЗАДАЧИ

1.1. Ситуация

Женщина 45 лет направлена на колоноскопию по поводу наличия нижеуказанных жалоб

1.2. Жалобы

На боли в области живота, учащение стула до 4-6 раз в сутки с примесью крови и слизи, повышение температуры до 37,50 С, общую слабость.

1.3. Анамнез заболевания

Считает себя больной в течение 5 лет, когда на фоне полного благополучия отметила учащение жидкого стула до 7 раз в сутки с примесью крови и слизи. По м/ж была выполнена колоноскопия, установлен диагноз: язвенный колит, тотальное поражение, тяжелая атака..

1.4. Анамнез жизни

- * хронические заболевания: нет
- * не курит, алкоголем не злоупотребляет
- * профессиональных вредностей не имела
- * аллергических реакций не было
- * онкологический анамнез отрицает

1.5. Объективный статус

Состояние удовлетворительное. Рост 160 см, масса тела 59 кг. Кожные покровы обычной окраски и влажности. Периферических отеков нет. Дыхание везикулярное, ЧДД 16 в 1 мин. Тоны сердца ритмичные, Пульс – 75 уд/мин. АД 135/85 мм рт. ст. Температура – 37,50 С. Живот мягкий, безболезненный. Печень по краю реберной дуги.

При осмотре ротовой полости на языке и щеках видны афты, десны гиперемированны.

1. Диагностика

1. Вопрос

К необходимым в данной ситуации инструментальным методам исследования относится проведение

1. лапароскопически ассистируемой энтероскопии
2. видеокапсульного исследования

3. колоноскопии с илеоскопией

4. баллонной энтероскопии

Правильный ответ: колоноскопии с илеоскопией

Диагностика ЯК преимущественно основана на инструментальных методах исследования.

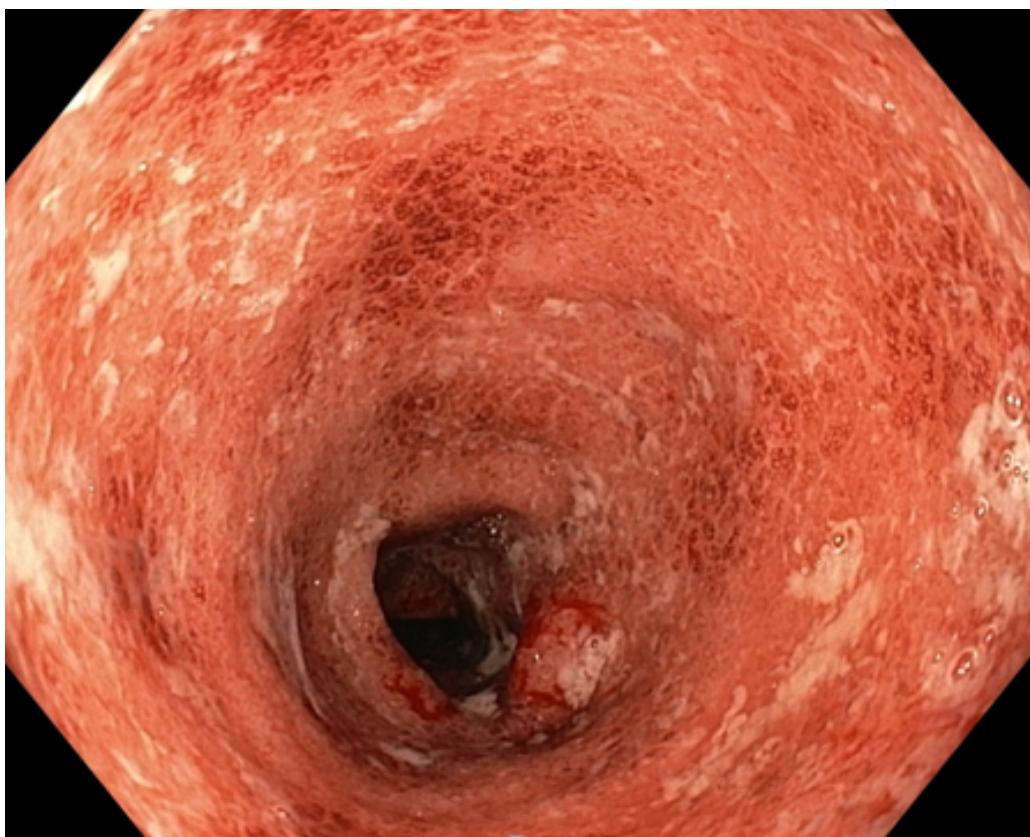
Колоноскопия с илеоскопией

Это обязательная процедура для установления диагноза язвенного колита, а также для решения вопроса о колэктомии.

Клинические рекомендации МЗ РФ. Язвенный колит у взрослых, 2016 г.

(1)

3. Колоноскопия



Колоноскопия

{nbsp}

Колоноскоп проведен до купола слепой кишки и далее в тонкую кишку на уровень 5-7 см.

Просвет терминального отдела подвздошной кишки не изменен, слизистая оболочка розового цвета, поверхность кишки бархатистая, сосудистый рисунок не определяется, перистальтика активная.

Илеоцекальный клапан средних размеров, устье его сомкнуто и ориентировано в купол слепой кишки.

Слизистая оболочка слепой и восходящей кишки розовая, сосудистый рисунок четкий.

Начиная со ср/3 п-ободочной кишки и далее до ср/а отдела прямой кишки слизистая оболочка циркулярно гиперемирована, разрыхлена, определяются множественные микроабсцессы и множественные эрозии до 0,3 см с налетом фибрина, сосудистый рисунок не определяется.

Просвет прямой кишки н/а отделе не изменен, стенки эластичные. Слизистая оболочка розового цвета. Сосудистый рисунок четкий.

2. Вопрос

Данная колоноскопическая картина соответствует ЯК + _____ + активности

1. умеренной
2. выраженной
3. сверхтяжелой
4. минимальной

Правильный ответ: умеренной

Классификация ЯК в зависимости от эндоскопической активности (по Schroeder) - 2 (умеренная активность):

Выраженная гиперемия, отсутствие сосудистого рисунка, умеренная контактная ранимость, наличие эрозий.

Клинические рекомендации МЗ РФ. Язвенный колит у взрослых, 2016 г.

(1)

3. Вопрос

Для описания протяженности макроскопических изменений при эндоскопическом исследовании толстой кишки применяется

1. Монреальская классификация
2. классификация Rutgeerts
3. классификация Schroeder
4. индекс Мейо

Правильный ответ: Монреальская классификация

Для описания протяженности поражения применяется Монреальская классификация, оценивающая протяженность макроскопических изменений при эндоскопическом исследовании толстой кишки.

Клинические рекомендации МЗ РФ. Язвенный колит у взрослых, 2016 г.

(1)

4. Вопрос

При оценке качества подготовки толстой кишки по Бостонской шкале выделяют +____+ сегмента/ов

1. 2
2. 5
3. 3
4. 4

Правильный ответ: 3

В данных источниках нет ссылок на обоснование, необходимо добавление литературы в библиотеку аккредитации

«Справочник классификаций, применяемых в эндоскопии ЖКТ»

Учебно-методическое пособие под руководством А.М.Нечипая

Бостонская шкала оценки подготовки кишки, 2009г. Стр.185

5. Вопрос

По классификации Schroeder выделяют +____+ степени/ей эндоскопической активности язвенного колита

1. 3
2. 5
3. 6
- 4. 4**

Правильный ответ: 4

Используемая в индексе Мейо шкала оценки состояния слизистой оболочки по Schroeder применяется для оценки эндоскопической активности язвенного колита

Клинические рекомендации МЗ РФ. Язвенный колит у взрослых, 2016 г.

(1)

6. Вопрос

К внекишечным проявлениям язвенного колита у данной пациентки относится

- 1. афтозный стоматит**
2. узловая эритема
3. парапроктит
4. остеопороз

Правильный ответ: афтозный стоматит

У значительной доли больных могут обнаруживаться внекишечные проявления заболевания

Клинические рекомендации МЗ РФ. Язвенный колит у взрослых, 2016 г.

(1)

7. Вопрос

По Монреальской классификации протяженности поражения толстой кишки у пациентов с язвенным колитом выделяют

1. сегментарное поражение
2. проктосигмоидит
3. сигмоидит
- 4. левосторонний колит**

Правильный ответ: левосторонний колит

Монреальская классификация ЯК по протяженности поражения

[cols="25%,^25%"]

а| Проктит а| Поражение ограничено прямой кишкой

а| Левосторонний колит а| Поражение распространяется до левого изгиба толстой кишки (включая проктосигмоидит)

а| Тотальный колит а| Поражение распространяется проксимальнее левого изгиба толстой кишки (включая субтотальный колит, а также тотальный ЯК с ретроградным илеитом)

{nbsp}

Клинические рекомендации МЗ РФ. Язвенный колит у взрослых, 2016 г.

(1)

8. Вопрос

Дифференциальную диагностику ЯК следует с

1. гельминтозами
- 2. раком толстой кишки**
3. паразитарными инфекциями
4. дивертикулезом

Правильный ответ: раком толстой кишки

Дифференциальную диагностику проводят со следующими заболеваниями: Болезнь Крона, Ишемический колит, Рак толстой кишки, Антибиотикоассоциированный колит.

«Эндоскопия желудочно-кишечного тракта» под руководством С.А.Палевская, А.Г.Короткевич 2018г. Стр.444

9. Вопрос

Скрининг колоректального рака у больных язвенным колитом следует проводить после + _____ + лет от дебюта заболевания

1. 20
- 2. 6-8**
3. 15-17
4. 10-12

Правильный ответ: 6-8

В целом, скрининг колоректального рака у больных ЯК следует начинать после 6-8 лет от дебюта заболевания.

Клинические рекомендации МЗ РФ. Язвенный колит у взрослых, 2016 г.

(1)

10. Вопрос

Методиками уточняющей эндоскопической диагностики, использующимися для выявления дисплазии эпителия толстой кишки, является

1. эндо УЗИ
2. осмотр слизистой оболочки только в белом свете
3. выполнение пробного лифтинга
- 4. хромоэндоскопия**

Правильный ответ: хромоэндоскопия

Для скрининга неопластических изменений слизистой оболочки используются два подхода:

{nbsp}1. Хромоэндоскопия с прицельной биопсией участков, подозрительных на неоплазию.

Клинические рекомендации МЗ РФ. Язвенный колит у взрослых, 2016 г.

(1)

11. Вопрос

К факторам, повышающим риск развития рака толстой кишки у пациентов с язвенным колитом, относится

1. дивертикулез толстой кишки

2. отсутствие семейного анамнеза

3. длительность анамнеза

4. длительная ремиссия

Правильный ответ: длительность анамнеза

У больных с длительным анамнезом ЯК существенно повышен риск колоректального рака, что обуславливает необходимость регулярного обследования для выявления дисплазии эпителия толстой кишки. На вероятность развития рака влияют следующие факторы:

* длительность анамнеза ЯК: риск колоректального рака составляет 2% 10-летем, 8% - при 20-летнем и 18% - при 30-летнем анамнезе [76];

* начало заболевания в детском и подростковом возрасте, хотя этот фактор может лишь отражать длительность анамнеза и не являться независимым предикторов колоректального рака [77];

* протяженность поражения: риск наиболее повышен у пациентов с тотальным ЯК, в то время как у пациентов с проктитом риск не отличается от среднего в популяции;

* наличие первичного склерозирующего холангита[78];

* семейный анамнез колоректального рака;

* тяжелые обострения ЯК в анамнезе или непрерывное течение ЯК. Последствием высокой активности ЯК может являться воспалительный полипоз, также являющийся фактором риска развития колоректального рака [79].

Клинические рекомендации МЗ РФ. Язвенный колит у взрослых, 2016 г.

(1)

12. Вопрос

К эндоскопическим признакам перенесенного ранее воспалительного процесса относится

1. перестроенность сосудистого рисунка

2. наличие гиперплазии

3. наличие множественных точечных микроабсцессов

4. наличие контактной кровоточивости слизистой оболочки

Правильный ответ: перестроенность сосудистого рисунка

В данных источниках нет ссылок на обоснование, необходимо добавление литературы в библиотеку аккредитации

Колоноскопия в диагностике заболеваний толстой кишки (Сотников В.Н., Разживина А.А., Веселов В.В.) стр.98

Даже в фазе ремиссии архитектоника кишки полностью не восстанавливается: - капиллярный рисунок деформирован и перестроен.